

Hemoroidi

Dr. sc. Tihomir Kekez, dr.
med., specijalist opće
kirurgije, uža specijalnost iz
digestivne kirurgije, Klinika za
kirurgiju KBC-a Zagreb,

„Kirurško liječenje
simptomatskih hemoroida,,

Hrvatsko društvo umirovljenih
liječnika HLZ-a, prezentacija,

www.hlz.hr & hrdul.hr

5. svibnja 2020. godine

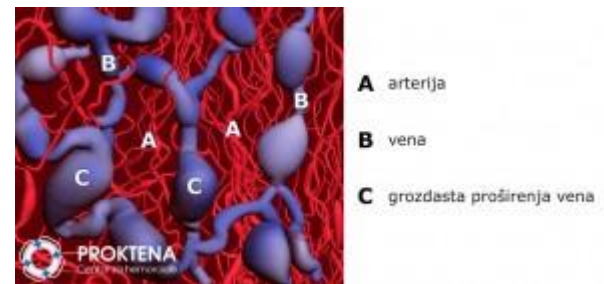
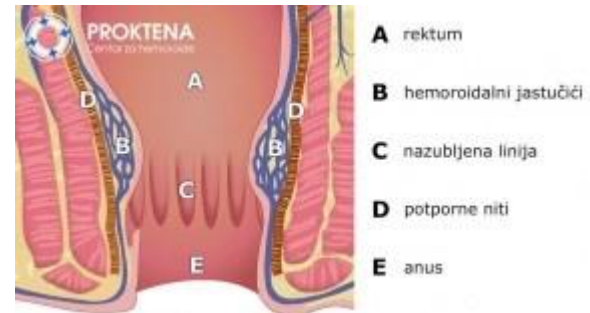
Učestalost

- 50% populacija starije od 50 godina
- 40% žena nakon trudnoće



Analni jastučići

- Jastučići tkiva ispod sluznice analnog kanala koji se sastoje od proširenih vena, arterija, glatkih mišića i elastičnog tkiva.
- Stvaraju se tijekom embrionalnog razvoja i svako ih dijete ima čim se rodi.




Čemu služe

- Analni jastučići pomažu u **preciznoj kontroli vjetrova i stolice**



- Izmjereno je da hemoroidalni jastučići **pridonose 20 % zatvaranju analnog otvora**. Voljni mišić koji kontrolira stolicu može, naime, zatvoriti otprilike 80% otvora analnog kanala.



Jastučići sa napune krvlju pri napinjanju trbuha (dizanje teškog tereta, smijanje, kašljanje) - proširenja vena analnih jastučića pune se krvlju povećavajući im volumen te tako sprečavaju nekontroliran izlazak plinova.



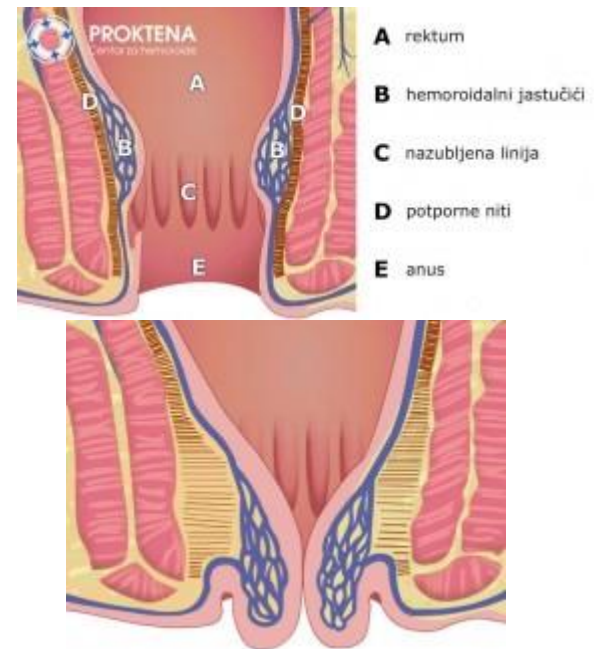
Jastučići se djelimično isprazne kod obavljanja nužde - povećaju prostor za stolicu, a ujedno djeluju kao zračni jastuk štiteći stijenku analnog kanala.

Analni jastučići → hemoroidi

- **mišićne i elastične niti** kojima su analni jastučići pričvršćeni za stijenku analnog kanala, **se izdužuju i pucaju**



- jastučići se spuštaju i na kraju ispadaju iz analnog kanala.
- Tijekom spuštanja mehanizam pražnjenja glomerula postaje insuficijentan
- Spušteni analni jastučići su zato stalno kongestirani



Hemoroidi NISU proširene vene

Stupnjevi bolesi

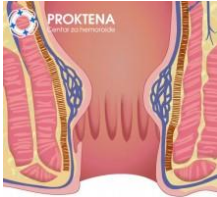
- Unutrašnji hemoroidi
 - 1 – 4 stupanj
- Vanjski hemoroidi
 - Trombozirani
 - Kožni privjesci

Banov L Jr

Management of hemorrhoidal disease J S C Med Assoc 1985.

Unutrašnji

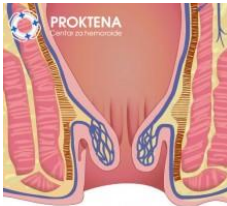
1.st



Mali početni hemoroidi koji ne ispadaju (prolabiraju) iz analnog kanala

Tegobe: povremeno krvarenje nakon stolice, svrbež

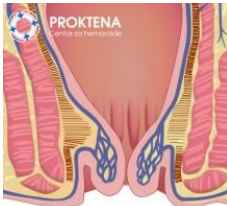
2.st



Pri napinjanju i nakon stolice hemoroidi ispadaju iz anusa, ali se spontano vraćaju unutra

Tegobe: povremeno krvarenje nakon stolice, svrbež i pečenje, osjećaj punoće u anusu, bolesnici mogu napipati čvorić na anusu koji se povuče

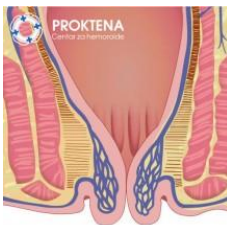
3.st



Stalno su vani, ali se mogu prstima vratiti nazad u analni kanal

Tegobe: kao drugi stupanj, primjećuje se smeđi ili krvavi isjedak na donjem vešu

4.st

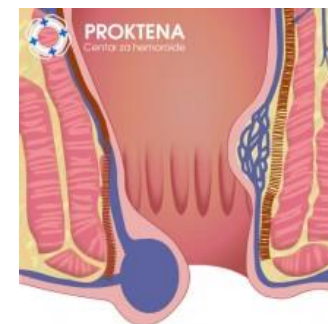

Stalno prolabirani hemoroidi se ne mogu ni prstima vratiti nazad u analni kanal

Tegobe: stalna nelagoda i bol, česta krvarenja, mazanje donjeg veša radi smeđeg ili krvavog iscjedka, obično praćeni velikim vanjskim hemoroidima.

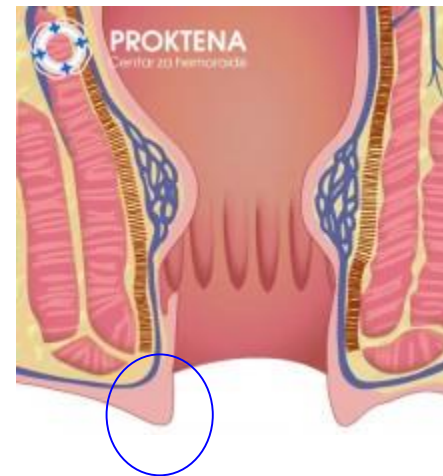
Vanjski

- TROMBOZIRANI HEMOROIDI
 - Stvara se ugrušak u hemoroidalnim venama
 - Rasteže se vrlo osjetljiva koža oko anusa što uzrokuje izrazitu bol, teško se sjedi
 - Bolesnici obično napipaju kvrgu koja se stvorila oko anusa.
 - Velika nužda postaje herojski podvig.
 - Uzroci nastanka:
 - dizanje teškog tereta (proljetni radovi i pospremanje, pomoć nepokretnom bolesniku, teretana)
 - napinjanje pri tvrdoj stolici
 - navika stvaranja biblioteke u kupaonici te često čitanje na zahodu
 - trudnoća, porođaj.

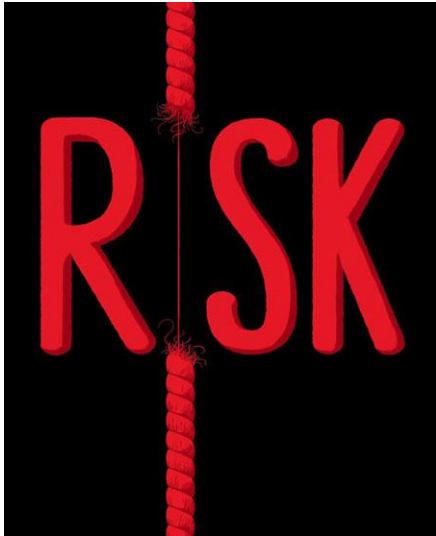


- KOŽNI NABORI

- Zaostaju nakon akutnih tromboziranih hemoroida koji jako rastegnu kožu oko anusa.
- Žene često navode da su im takvi vanjski hemoridi nastali tijekom trudnoće i porođaja.
 - Nisu bolni, no uzrokuju poteškoće pri analnoj higijeni
 - Ukoliko bolesnicima jako smetaju zahtjevaju kirurško liječenje.



Zašto pucaju potporne niti



- Spol
- Nasljeđe
- Dob
- Trudnoća
- Tvrdica stolica i proljev
- Sjedenje na zahodu
- Zanimanje , rekreacija i navike
- Prehrana



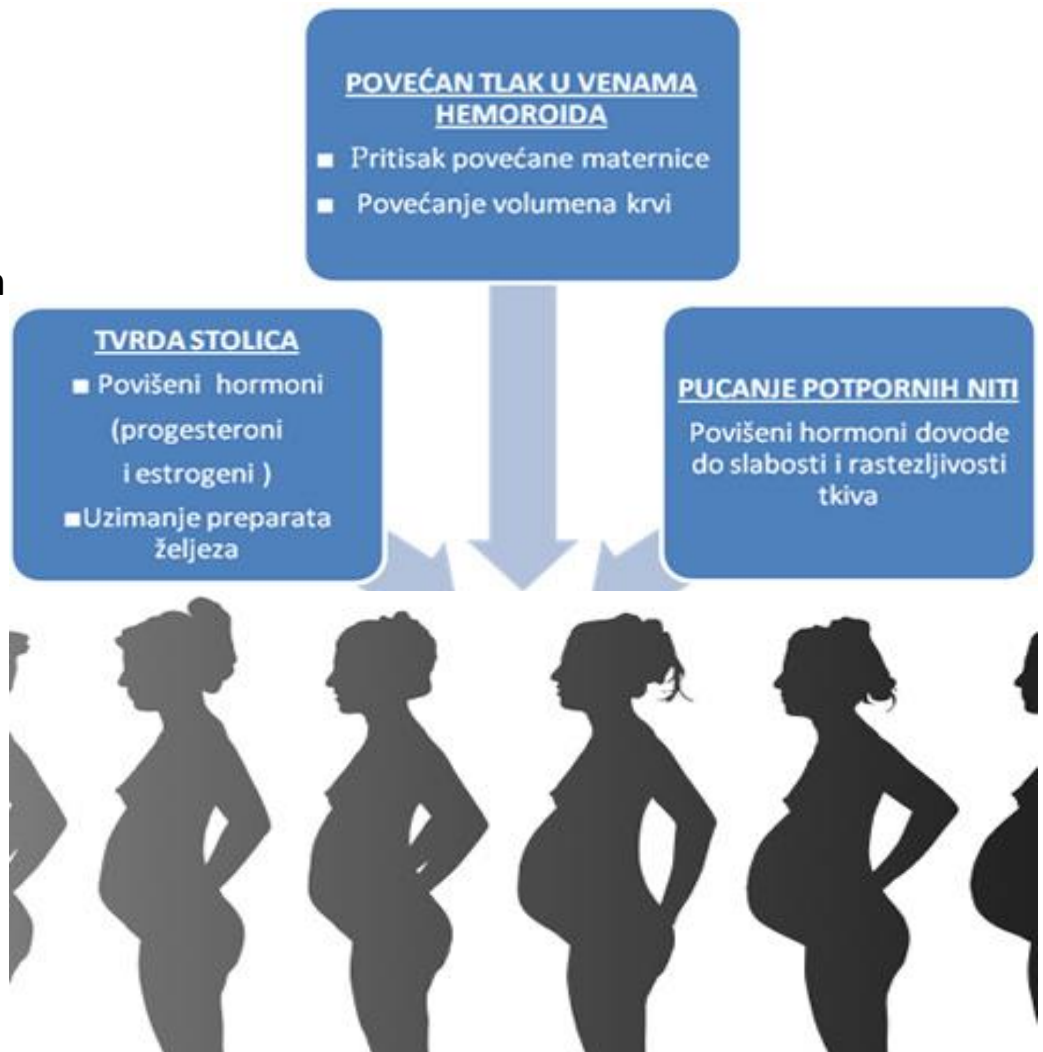
- NASLJEĐE

- Gen za hemoroide nije otkriven
- Burkit – hemoroidi su rijetki u Africi, a česti u urbanim sredinama
 - Prehrana s puno vlakana

• TRUDNOĆA

• 40% žena dobije hemoroide tijekom trudnoće

- Većina tegoba se smiri nakon porođaja
- Ambulantni postupci i kirurško liječenje može se izvesti bez dodatnih rizika



- SJEDENJE NA ZAHODU

- 5 min

- Duže sjedenje - veća učestalost simtomatskih hemoroida
- Prema istraživanju američkog časopisa Reader's Digest, kupaonica je mjesto gdje se najčešće čita u SAD-u
- bolesnici s hemoroidima mnogo dulje obavljaju veliku nuždu



KUPAONICA NE BI TREBALA BITI ČITAONICA

Preporuka smjernica američkog kolorektalnog društva

- TVRDA STOLICA

- Napinjanje prilikom tvrde stolice izazvat će pucanje potpornih niti koje drže analne jastučice u analnom kanalu.



- Napinjanje tijekom nužde zbog tvrde stolice smatra se jednim od najvažnijih faktora nastanka hemoroida.


- PROLJEV

- djeluje slično na potporne niti hemoroidalnih jastučica, a izaziva i iritaciju kože oko anusa, što uzrokuje jak svrbež i pečenje.

- REKREACIJA I NAVIKE

- FIZIČKI RAD

- Napinjanje trbuha, analni jastučići se pune, može doći do oštećenja potpornih niti
- M – rad u vrtu, vikendici, fitness
- Ž – proljetno čišćenje, skrb za nepokretnog bolesnika



Sv. Fiacre

• PREHRANA

- NEDOVOLJNO VLAKANA I TEKUĆINE
 - → tvrda stolica → napinjanje pri nuždi
- crno vino, feferoni, crvena paprika, papar
 - pogoršavaju kontaktni dermatitis → svrbež i pečenje → “osjećaj upale”



!!!! Kava i alkohol – nema dokaza da pogoršavaju tegobe s hemoroidima

Simptomi

- SVRBEŽ
- PEČENJE
- OSJEĆAJ PUNOĆE U ANUSU
- ISJEDAK IZ ANUSA
- KRVARENJE
- BOL



- PEČENJE

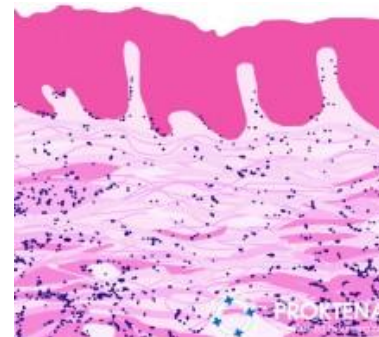
- Izloženost kože sluzi i ostacima stolice
- Iritacija kože
- Kontaktni dermatitis

- "Upala hemoroida"



- SVRBEŽ

- Hiperkeratoza i lichenizacija



- OSJEĆAJ PUNOĆE

- Mehanizam punjenja i pražnjenja jastučića je poremećen
- Jastučići se ne isprazne nakon završetka nužde i to se osjeća kao pritisak i punoća nakon stolice



- ISJEDAK IZ ANUSA

- Hemoroidi ne brtve dobro kao analni jastučići pa sluz i stolica izlaze na okolnu kožu oko anusa



Kontaktni dermatitis - na koži anusa

Mrlje - na vešu

- **KRVARENJE**

- Svijetlo crvena krv
- Na papiru ili par kapi na zahodskoj školjci
- Obično nakon tvrde stolice
- Između stolica nema krvarenja



- BOL

- Trombozirani hemoroidi
- Rasteže se osjetljiva koža oko anusa



Unutrašnji hem NE izazivaju bol
nastaju iznad nazubljene linije – nema osjetnih živaca

SMJERNICE ZA LIJEČENJE I DIJAGNOSTIKU HEMOROIDA

Practice Parameters for the Management of
Hemorrhoids (Revised 2010)

The Standards Practice Task Force The American Society of Colon and Rectal Surgeons

Rivadeneira D. Dis Colon Rectum 2011

Dijagnostika

- DRP



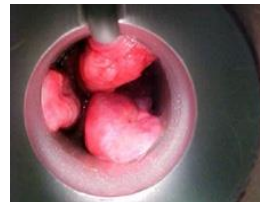Preporuka

Evaluacija bolesnika treba uključivati usmjerenu anamnezu i fizikalni pregled (DRP i anoskopija)

Dokaz 1c

- ANOSKOPSKI PREGLED

- SVRBEŽ
- PEČENJE
- OSJEĆAJ PUNOĆE U ANUSU
- ISJEDAK IZ ANUSA
- KRVARENJE
- BOL



- 80% hemoroidi
- 20% fisure, fistule, tumor...

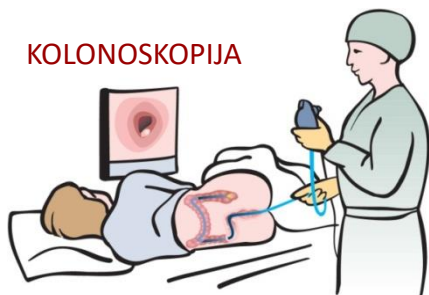
- Otkriti bolesnike s rizikom za tumor debelog crijeva

Kada postoji veći rizik za pojavu tumora debelog crijeva?

Preporuka

Kompletna kolonoskopija indicirana je kod dijela bolesnika s hemoroidima i rektalnim krvarenjem
Dokaz 1B^s

- kad je krvarenje netipično za hemoroide (tamna krv, veće količine krvi, stolica pomiješana s krvi)
- kod ljudi starijih od 50 godina
- kod mlađih od 50 godina ako imaju rođaka u prvom koljenu koji ima tumor debelog crijeva;
 - Hereditarni kolorektalni karcinom
- kod pozitivnog testa na krv u stolici
- kod anemije uzrokovane nedostatkom željeza



Osjetljivost – screening testova

test	Tumor	Polip Veći od 10 mm Postoji displazija
Krv u stolici - guaiac	33-50	11
Krv u stolici - imunohistokemija	60-85	20-50
DNA u stolici	80	40

Lieberman D

Screening for Colorectal Cancer
N Engl J Med 2009

Ako se test radi svake godine kroz 10 godina smanjuje se mortalitet od tumora rektuma i kolona za 15 – 35%



Liječenje

1. st



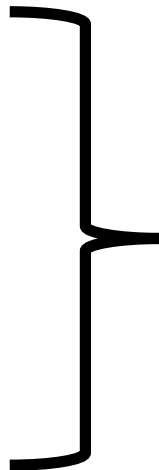
2. st



3. st



4. st

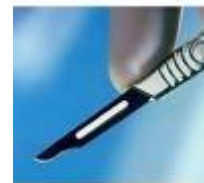

1. Prehrana

2. Ambulantni postupci

1 + 2

ili 



• POVEĆATI UNOS VLAKANA

- Za mekanu i redovitu stolicu
- dijelovi stanične stijenke biljaka koje probavni enzimi ne mogu razgraditi. Vlakna čini celuloza, hemiceluloza, lignini, pektin, mucini i gume. Svi su polisaharidi osim lignina.
- dnevna količina vlakana za dobar rad crijeva je 25 do 30 grama/dan



100 g / dan

Žitarice

Meso



15 g / dan

Meso

žitarice

Probavni sustav se nije mijenjao zadnjih 50 000 godina, no naša prehrana je.

Hrana

SADRŽAJ VLAKANA U HRANI (TOPLJIVA + NETOPLJIVA)

• ŽITARICE

- kruh crni 4,7
- punozrnati 13,6
- raženi 8,3
- bijeli 1,9
- kornfleks 2,0
- muesli 12
- čips 3,8
- kokice 10,0
- pomfrit 3,0

Grah 6,3

Leća 11,2

• VOĆE

- jabuka s korom 2,0
- kruška s korom 3,0
- naranča bez kore 1,8
- breskva 1,9
- sušene šljive i marelice 8,7
- sušene smokva 9,3
- masline 2,0

• POVRĆE

- kupus 1,8
- zelena salata 0,7
- mrkva 2,4
- karfiol 1,8
- Krastavci 0,6
- rajčica 1,2
- Špinat 2,6

Dodaci prehrani - vlakna

- PSILIJUM
- Plantago ovata – indijski trputac
 - Pretežno topljiva vlakna
 - Bubre 40 x
 - Omekšava tvrdu, formira rijetku stolicu
 - Formiraju gel u crijevu koji potiče peristaltiku



- Cochrane review – 7 randomiziranih studija; 378 bolesnika
- Smanjenje prolapsa i krvarenja uz veći unos vlakana
- Alonso-Coello Laxatives for the treatment of hemorrhoids 2005

Ambulantni zahvati

- ▣ Većinu bolesnika s 1-3 stupnjem hemoroida kojima ne djeluje medikamento liječenje, može se uspješno liječiti ambulantnim zahvatima – gumiligature, skleroterapija i infracrvena koagulacija. Gumiligature su najučinkovitije.
- ▣ Dokaz 1B

- TRI POSTUPKA

- GUMI LIGATURE
- SKLEROTERAPIJA
- INFRACRVENA KOAGULACIJA

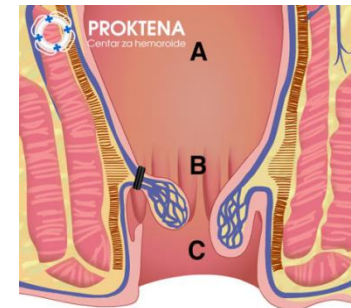


TRI CILJA

1. Smanjiti vaskularizaciju
2. Smanjiti povećano tkivo
3. Fiksirati analne jastučice za stijenku



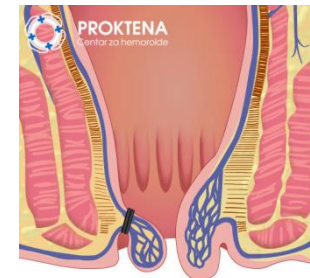
- **GUMI LIGATURE**
- **Baron 1963**
 - **Zlatni standard**
 - **Metoda izbora za hemoroide 1– 3 st.**
 - **Meta-analiza 18 rand. studija – GL najmanje recidiva uz nešto veći broj komplikacija**
 - **1-3 % , bol, krvarenje, TVH**



A sluznica rektuma koja nije osjetljiva na bol

B nazubljena linija

C osjetljiva sluznica anusa

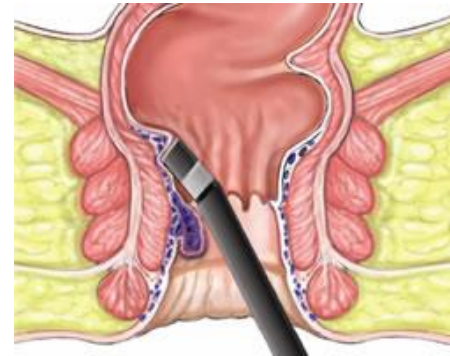


MacRae HM Comparison of hemorrhoidal treatment modalities: a meta-analysis. *Dis Colon Rectum*. 1995

Shanmugam V. Systematic review of randomized trials comparing rubber band ligation with excisional haemorrhoidectomy. *Br J Surg*. 2005

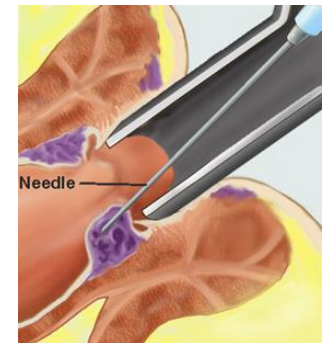
• INFRACRVENA KOAGULACIJA

- 1 sec. IC zračenje valne duljine 700 - 800 nm
- Koagulacija proteina
- Hemoroidi 1. i 2. st koji krvare, a nije ih moguće podvezati
 - Prethodne studije su pokazale visoku učestalost recidiva, no novije RCT pokazuju slične rezultate kao i GL



- SKLEROZACIJA

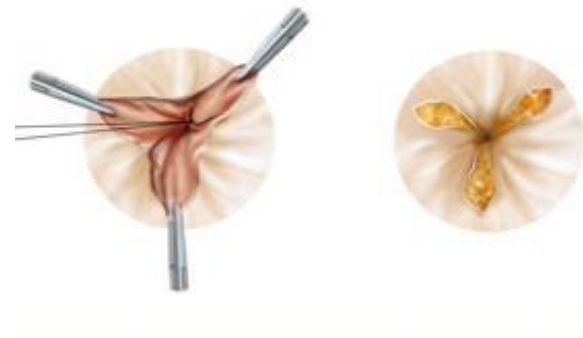
- Injiciranje sklerozansa u hemoroidalno tkivo
- Ne može se kontrolirati zona sklerozacije
- Kod nas nije zaživjela u kliničkoj praksi



Kirurško liječenje

• Milligan-Morgan

- 1937. g.
- Klasična hemoroidektomija
- IV stupanj + vanjski hemoroidi
- Najučinkovitija metoda
- Standard s kojim se uspoređuju ostale metode
- Kontroverze:
 - Otvorena ili zatvorena metoda
 - Instrument
 - Škare
 - Bipolar
 - Monopolar
 - Laser
 - Ligasure
 - Ultracision



Djetelina s tri lista
Da guza zablista
Ako je k'o ruža
Bit će mala buža

Chung CC Dis Colon Rectum 2002
Arbman G Dis Colon Rectum 2000
Nienhuijs S Cochrane Database Syst Rev. 2002

NIJEDNA METODA ILI INSTRUMENT NEMA
PREDNOSTI PRED DRUGIM

- Hemorrhoid artery ligation – HAL

- UZV se detektira arterija te se podveže
- Nova metoda u fazi početne euforije
- Nema randomiziranih studija i usporedbe s klasičnim metodama

Ratto C Evaluation of transanal hemorrhoidal dearterialization as a minimally invasive therapeutic approach to hemorrhoids. *Dis Colon Rectum* 2010

Felice C Doppler-guided hemorrhoidal artery ligation: an alternative to hemorrhoidectomy. *Dis Colon Rectum* 2005

Faucheron JL Doppler-guided hemorrhoidal artery ligation for the treatment of symptomatic hemorrhoids: early and three-year follow-up results in 100 consecutive patients *Dis Colon Rectum* 2008

Infantino A Transanal haemorrhoidal artery echo Doppler ligation and anopexy (THD) is effective for II and III degree haemorrhoids: a prospective multicentric study *Colorectal Dis* 2009

Kraj



Kad car Franjo Josip 1890 godine analne tegobe imaše, carskog liječnika i šefa tadašnje bečke kirurgije pozvaše njegovo visočanstvo Franju Josipa pregledati. U tmini carske spavaonice uz svjetlost svijeća šef kirurgije dijagnozu tumora debelog crijeva postaviše . Car se bijaše silno uplašio te odmah drugo mišljenje zatražio i mladog kirurga Julius von Hochenegga dovedoše. On trombozirane hemoroide dijagnosticiraše te car još dugo godina poživio. Kad je trebalo novog šefa kirurgije imenovati, od ponuđenih imena car ime Juliusa von Hochenegga zaokružiše. I tako hemoroidi odlučiše o mjestu prestojnika bečke kirurgije.